

Takotsubo Invertido Versus Miocardite Aguda: a Importância da Ressonância Cardíaca para Diagnóstico Diferencial

Inverted Takotsubo Versus Acute Myocarditis: the Importance of Cardiac Resonance for Differential Diagnosis

Carina Massariol Belinassi^{1,2}, Stella de Souza Carneiro^{1,2}, Débora Pereira Galvêas Negri^{1,2}, Davi Muzi Rios², Murilo Jardim de Carvalho², José Augusto Murad²

Hospital Universitário Cassiano Antônio de Moraes, Universidade Federal do Espírito Santo,¹ Vitória, ES; Hospital Unimed de Vitória,² Vitória, ES, Brasil.

Introdução

A Síndrome de Takotsubo (ST) é um diagnóstico diferencial de dor torácica na emergência, assim como a miocardite aguda. Relatamos o caso de uma paciente que se apresentou no pronto-socorro com dor torácica e insuficiência cardíaca aguda, com ecocardiograma sugerindo uma variante da ST, a ST invertido, não sendo possível descartar miocardite aguda, e a ressonância magnética cardíaca foi fundamental para o diagnóstico diferencial.

Relato do Caso

Paciente do sexo feminino, 32 anos, natural do Estado do Espírito Santo, admitida no pronto-socorro devido à dor torácica em aperto associada a dispneia, tontura, náuseas e vômitos. Evoluiu com edema agudo de pulmão responsivo à diureticoterapia e a drogas vasoativas, sendo encaminhada à Unidade de Terapia Intensiva (UTI) coronariana. Negou febre, sintomas respiratórios, diarreia, episódio de estresse, tabagismo ou uso de drogas ilícitas, anorexígenos ou chás. Vacinou para influenza. Ao exame, apresentava-se em grave estado geral, com palidez cutânea, ausculta cardíaca sem alterações, sem turgência jugular, normotensa em uso de dobutamina e taquidispneia aos mínimos esforços, com máscara de reservatório 10L/minuto. Eletrocardiograma evidenciando taquicardia sinusal, com inversão de onda T em DI e aVL. Exames laboratoriais com marcadores de necrose miocárdica alterados (troponina em 5,13; Valor de Referência – VR <0,04). Ecocardiograma transtorácico evidenciou fração de ejeção de 26%, disfunção sistólica global grave do Ventrículo Esquerdo (VE) com hipercontratilidade de segmentos apicais e acinesia dos segmentos médio e basal de todas as paredes (Vídeo 1). Cineangiogramia apresentou-se sem lesões coronarianas. A ressonância magnética cardíaca evidenciou sequência de realce tardio com distribuição mesocárdica, demonstrada no

segmento anterosséptal e médio do VE compatível com quadro de miocardite (Figura 1). Paciente apresentou boa evolução do quadro cardiovascular, porém, durante a internação, evoluiu dor lombar que, em investigação, evidenciou massa retroperitoneal, que foi ressecada, e a congelação sugeriu neoplasia indiferenciada. Aguarda laudo histopatológico e imuno-histoquímica.

Discussão

A miocardiopatia induzida por estresse ou ST foi descrita inicialmente por Sato et al. em 1990. Caracteriza-se por alteração transitória da contratilidade do ventrículo esquerdo, com acinesia apical ventricular e hipercontratilidade basal compensatória na ausência de doença coronária obstrutiva.^{1,2}

Sua fisiopatologia não foi totalmente esclarecida até o momento. Possíveis mecanismos propostos englobam espasmo em múltiplas artérias coronárias, disfunção da microcirculação e lesão causada pelo excesso de catecolaminas endógenas, causando atordoamento miocárdico e microinfartos. É uma cardiopatia de caráter reversível relacionada ao estresse físico ou psíquico, predominando em mulheres na pós-menopausa e que mimetiza, muitas vezes, uma síndrome coronariana aguda. Não há, no entanto, correspondência da região de miocárdio afetado com o território de uma única artéria coronária, e a coronariografia é normal ou apresenta lesões discretas.^{1,2}

Foi descrita uma variante da ST, denominada ST Reverso (STR), com incidência de 2,2%, em que, na cineangiogramia, evidencia-se a inversão do padrão contrátil.¹⁻³

Clinicamente, o paciente pode se apresentar com quadro de dor torácica e marcadores de necrose miocárdica alterados. O eletrocardiograma pode apresentar desde alterações inespecíficas da repolarização ventricular até supradesnivelamento do segmento ST. O ecocardiograma apresenta alterações características, conforme já descrito, o que pode se confirmar na cineangiogramia. Tanto a ST como sua variante possuem um prognóstico favorável, sendo o tratamento consistido por medidas de suporte.

A miocardite aguda tem uma incidência estimada entre 0,2 e 12%. É caracterizada pela presença de uma resposta inflamatória do miocárdio, frequentemente em decorrência de uma agressão infecciosa primária em outro sítio.^{4,5} O agente agressor mais frequente é o infeccioso, podendo ser secundária a agressões do sistema imunológico, como na miocardite periparto. Dentre os agentes infecciosos mais comuns estão os vírus, principalmente os enterovírus.⁶

Palavras-chave

Cardiomiopatia de Takotsubo; Diagnóstico; Imagem por Ressonância Magnética.

Correspondência: Carina Massariol Belinassi •

Hospital Universitário Cassiano Antônio de Moraes, Avenida Marechal Campos, 1.355 – Santa Cecília. CEP: 29043-260. Vitória, ES, Brasil.

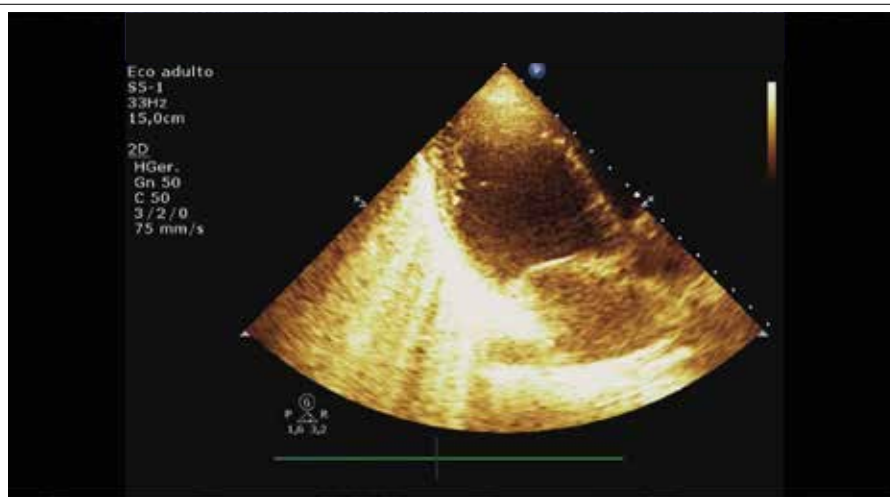
E-mail: cahmassariol@gmail.com

Artigo recebido em 12/2/2020; revisado em 29/4/2020; aceito em 4/5/2020

DOI: 10.47593/2675-312X/20203304eabc93



Relato de Caso



Video 1 – Ecocardiograma evidenciando hipercontratilidade de segmentos apicais e acinesia dos segmentos médio e basal de todas as paredes do VE.

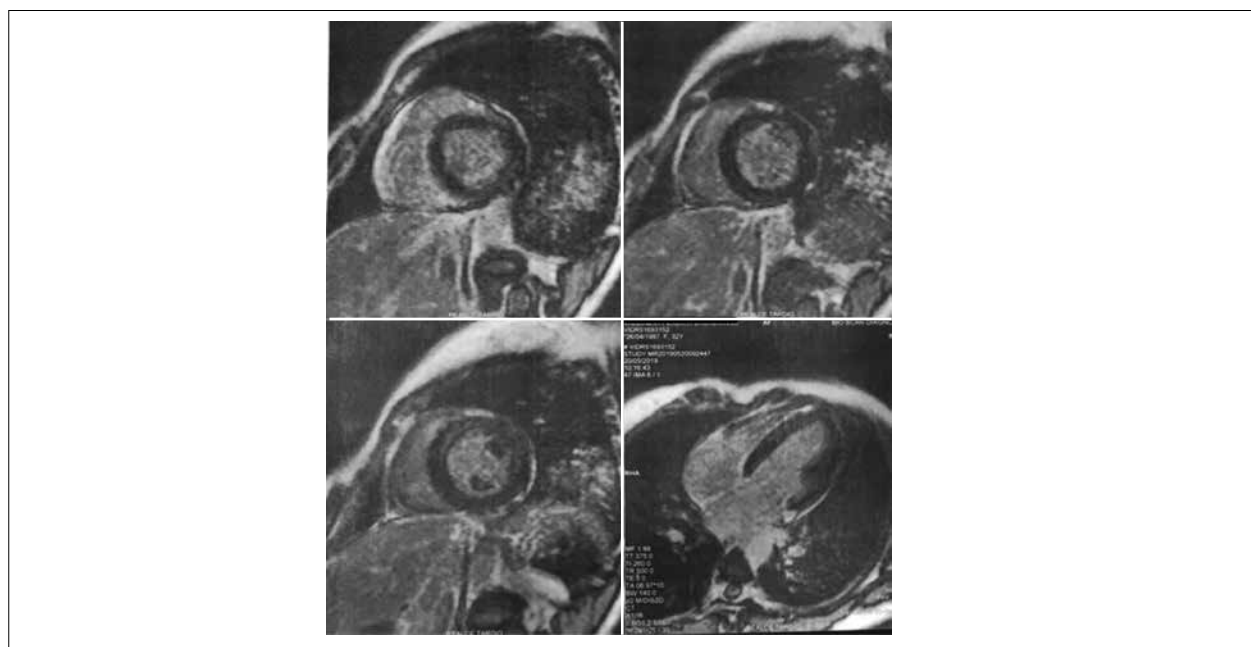


Figura 1 – Ressonância cardíaca na sequência de realce tardio com distribuição mesocárdica, demonstrada no segmento ântero-septal médio do VE.

A apresentação clínica varia desde casos oligossintomáticos e sem disfunção ventricular a quadros graves de miocardite fulminante, com acometimento significativo da função ventricular e morte súbita em pacientes jovens sem história prévia de doença coronariana.⁴ Dos pacientes com disfunção ventricular assintomática, 70% evoluem com recuperação da função ventricular. Nos sintomáticos, cerca de 25% regredem, 50% estabilizam e 25% evoluem de modo progressivo com piora da função ventricular.⁶

A avaliação diagnóstica da miocardite se faz inicialmente por meio da suspeita clínica, juntamente de métodos diagnósticos não invasivos. A confirmação diagnóstica

só é possível pela análise histológica obtida pela biópsia endomiocárdica do ventrículo direito.⁵

O ecocardiograma evidencia as alterações de contratilidade e tem importante papel no diagnóstico diferencial da miocardite com outras patologias que tenham a mesma forma clínica de apresentação, como doenças valvulares agudas, cardiomiopatia de Takotsubo e infarto agudo do miocárdio, além de servir como um guia durante a realização da biópsia endomiocárdica.⁵

Tendo em vista a diversidade de apresentações clínicas e a inespecificidade dos marcadores laboratoriais, o diagnóstico se baseia fundamentalmente no alto grau de suspeita clínica e, mais recentemente, na confirmação pelos achados na ressonância

magnética cardíaca,^{4,5} sendo esta uma ferramenta não invasiva de grande importância para o diagnóstico de afeções miocárdicas agudas não isquêmicas, como a miocardite e a ST.⁷⁻⁹

A ressonância magnética cardíaca permite identificar tanto a injúria miocárdica inflamatória das fases aguda e subaguda quanto lesões cicatriciais frequentemente presentes na fase crônica da doença.⁵ Na miocardite aguda, na ponderação T2, podem ser visualizadas áreas de hipersinal no miocárdio, uma vez que a injúria aos miócitos leva a edema extracelular e intersticial. Além disso, podemos ter um aumento global da taxa de realce precoce pelo gadolínio entre o miocárdio e o músculo esquelético nas imagens ponderadas em T1 e evidenciar pelo menos uma lesão focal com distribuição regional não isquêmica em Inversão da Recuperação (IR) do sinal pela técnica do realce tardio. Caso dois desses três achados se façam presentes, podemos inferir a presença de miocardite. Tais achados estão agrupados nos chamados “critérios de Lake Louise”.^{8,10}

Na ST, a RMC é útil tanto no diagnóstico quanto na identificação de possíveis complicações, como obstrução da via de saída do ventrículo esquerdo, doença valvar, derrame pericárdico e trombo do ventrículo esquerdo.⁹ Normalmente, nos pacientes com ST, a RMC não demonstra IR, sugerindo

ausência de necrose isquêmica miocárdica, além da presença de hipercinesia nos segmentos basais, sugestiva da síndrome. Porém, durante a fase aguda, podem existir outros padrões de contração, como acinesia ventricular média e preservação apical e acinesia basal com preservação médio-ventricular e apical.⁹

Em suma, tanto a ST como a miocardite aguda são diagnósticos diferenciais de dor torácica. Exames laboratoriais, eletrocardiograma e achados ecocardiográficos são inespecíficos. A ressonância cardíaca é, portanto, de extrema importância para diagnóstico diferencial, tratamento e prognóstico. O presente relato abordou um caso de miocardite aguda, em que o exame ecocardiográfico inicial sugeriu um padrão se ST reverso, porém a ressonância cardíaca evidenciou um padrão de miocardite.

Contribuição dos autores

Concepção e desenho da pesquisa: Belinassi CM; Carneiro SS; Negri DPG; Rios DM; Carvalho MJ; Murad JA.

Conflito de interesses

Os autores declaram não terem conflitos de interesse.

Referências

1. Macedo LA, Silva FB, Martins AB, Jorge JK, Medeiros P, Barbirato GB, et al. Takotsubo invertido: uma nova forma de apresentação de cardiopatia adrenérgica. *Revista SOCERJ*. 2008;21(2):114-7.
2. Rodrigues AC, Lira Filho EB, Guimarães LA, Mônaco CG, Cordovil A, Ponchirolli AP, et al. Disfunção ventricular esquerda induzida pelo estresse (Takotsubo-Invertido) em pós-operatório de cirurgia abdominal. *Rev Bras Ecocardiogr Imagem Cardiovasc*. 2011;24(1):103-16.
3. Nóbrega S, Brito D. The “broken heart syndrome”: State of the art. *Revista Portuguesa de Cardiologia*. 2012;31(9):545-628.
4. Schettino CD, Martelo S, Deus F, Vargas A, Paschoal M, Tassi E, et al. [Clinical and radiological diagnosis of acute myocarditis with an unusual complication]. *Revista SOCERJ*. 2008;21(5):338-44.
5. Montera MW, Mesquita ET, Colafranceschi AS, Oliveira Junior AM, Rabischoffsky A, Ianni BM, et al. I Diretriz Brasileira de Miocardites e Pericardites. *Arq Bras Cardiol*. 2013;100(4 supl. 1):1-36.
6. Montera MW. Atualização diagnóstica e terapêutica da miocardite. *Revista da Sociedade de Cardiologia do Rio Grande do Sul* [Internet]. 2005 [citado 2020 Ago 14];XIII(4). Disponível em: <http://sociedades.cardiol.br/sbc-rs/revista/2005/04/artigo12.pdf>
7. Friedrich MG, Marcotte F. Cardiac Magnetic Resonance Assessment of Myocarditis. *Circ Cardiovasc Imaging*. 2013;6:833-9.
8. Reis RC, Nobeschi L, Shito IT, Fragalle V, Goto RE, Munhoz BN, et al. Diagnóstico de miocardite por ressonância magnética cardíaca: revisão de literatura. *Atas de Ciências da Saúde*. 2016;4(4):20-30.
9. Bratis K. Cardiac magnetic resonance in Takotsubo Syndrome. *ERC Journal* [Internet]. 2017 [cited 2020 Aug 14];58-62. Available from: <https://www.ncbi.nlm.nih.gov/pmc/articles/PMC6206452/pdf/eocr-12-1-58.pdf>
10. Friedrich MG, Sechtem U, Schulz-Menger J, Holmvang G, Alakija P, Cooper LT, et al. Cardiovascular magnetic resonance in myocarditis: A JACC White Paper. *J Am Coll Cardiol*. 2009;53(17):1475-87.